Universita' degli Studi Gabriele d'Annunzio
Chieti-Pescara
Dipartimento di Neuroscienze ed Imaging

La Sindrome di Minor

Deiscenza del CSS

Giampiero Neri
Clinica ORL - Servizio di AudioVestibologia

SESTOSENSO

Vietri sul Mare 2015

la sindrome di minor

Sindrome cocleo-vestibolare da terza finestra causata da assenza totale o parziale dell'osso che ricopre il canale semicircolare superiore

Poster 48

Tullio's Phenomenon Due to Dehiscence of the Superior Semicircular Canal

LLOYD B. MINOR, MD (presenter), DAVID SOLOMON, MD, PhD, and DAVID S. ZEE, MD, Baltimore, Md., and Wynnewood, Pa.

1997 - Lloyd B. Minor descrive il fenomeno di Tullio in 6 pz e lo correla alla deiscenza

1998 – in 8 pazienti con vertigine e oscillopsia indotte dal suono e dal valsalva nasale e glottico, ny torsionale reperti radiologici e il plugging can alare in 2casi

ORIGINAL ARTICLE

Dehiscence or Thinning of Bone Overlying the Superior Semicircular Canal in a Temporal Bone Survey

John P. Carey, MD; Lloyd B. Minor, MD; George T. Nager, MD

- ✓ Incidenza sintomatica sconosciuta
- ✓ Incidenza radiologica 9% (R.A. Williamson 2003)
- ✓ Prevalenza anatomica su 1000 ossa temporali (Carey , 2000)
  - ✓ 0,5-0,7 % completa deiscenza
  - ✓ 1,4-1,3% spessore ≤ 0,1mm
  - ✓ 54 % AU sn - 23 % AU dx - 23 % bilaterale (Watters)
- ✓ Età 30-40 aa
  - ✓ Più frequente nei maschi
  - ✓ Rara nei bambini
- ✓ Difetto di sviluppo post-natale (Watson, Zhou)
  - ✓ Bilateralità (Tsunoda 2002)
  - ✓ Altre anomalie coesistenti: tegmen tympani and mastoide frequentemente sottili o assenti e deiscenza dell'osso che copre il ganglio genicolato (*Balasubramanian)*

SINTOMATOLOGIA

I pazienti presentano sintomi

- Cocleari
- Vestibolari
- Cocleo-vestibolari

SINTOMATOLOGIA

SINTOMI COCLEARI

- Udito normale o deficitario di tipo trasmissivo o neurosensoriale
- Via ossea abnormemente elevata
- Ipoacusia trasmissiva per i toni gravi e medi anche in caso di normoacusia
- Riflessi stapediali e timpanogramma presenti e normali
- Weber lateralizzato dal lato affetto
- Iperacusia ed autofonia
  - Sentire il movimento degli occhi nell'orbita
  - Sentire il rumore dei talloni mentre si corre o dei tacchi mentre si cammina
- Acufeni pulsanti
- TEOAE non utili alla diagnosi

SINTOMATOLOGIA

SINTOMI VESTIBOLARI

- Possono essere presenti anche solo con assottigliamento dell'osso e non solo con la deiscenza completa
- Vertigine con nistagmo spontaneo a bassa velocità di tipo torsionale che si intensifica con l'iperventilazione.
- Oscillopsia
- Disequilibrio cronico, instabilità e intolleranza al movimento

SINTOMATOLOGIA

SINTOMI VESTIBOLARI

- Il riflesso vestibolo-oculomotore per stimolazione del recettore ampollare del C.S.S può essere attivato da
  - *stimolazione acustica con toni puri particolarmente intensi (fenomeno di Tullio)*
  - *variazione della pressione nell'orecchio medio (segno di Hennebert)*
  - *variazione della pressione intracranica*
  - *manovre di posizionamento*
  - *manovra di Valsalva*

SINTOMATOLOGIA

SINTOMI VESTIBOLARI

La manovra di Valsalva è in grado di suscitare una risposta nistagmica bifasica

- *a narici chiuse (valsalva nasale) per aumento della pressione nell'orecchio medio si ha una risposta nistagmica con iniziale fase eccitatoria (flusso endolinfatico ampullifugo)*
- *a glottide chiusa (valsalva glottico) per aumento della pressione intracerebrale la fase iniziale è descritta come di tipo inibitorio (flusso endolinfatico ampullipeto).*

Minor et al

PATOGENESI

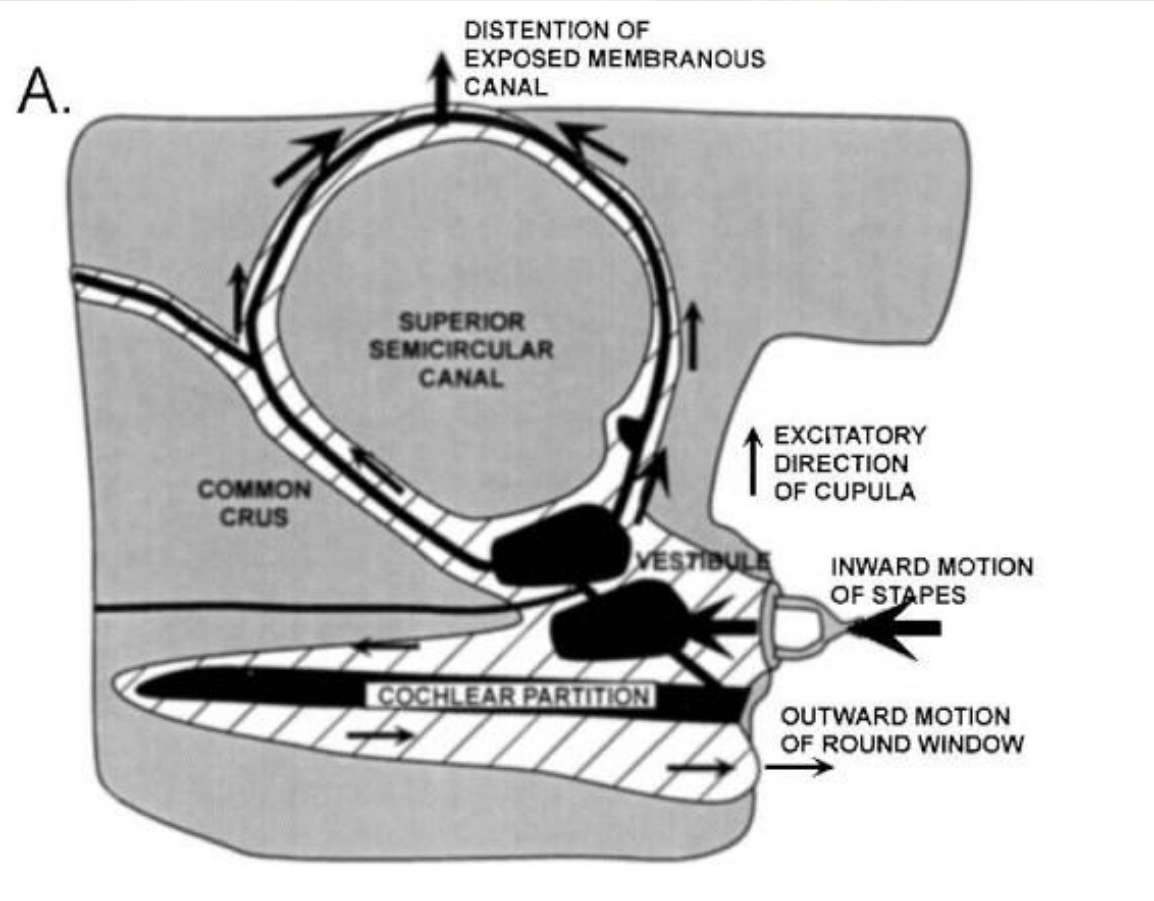

La pressione positiva spinge la staffa all'interno del vestibolo attraverso la finestra ovale. La presenza di un punto di minore resistenza ossea del CSS causa un cambiamento direzionale dell'endolinfa con stimolo eccitatorio della cupola

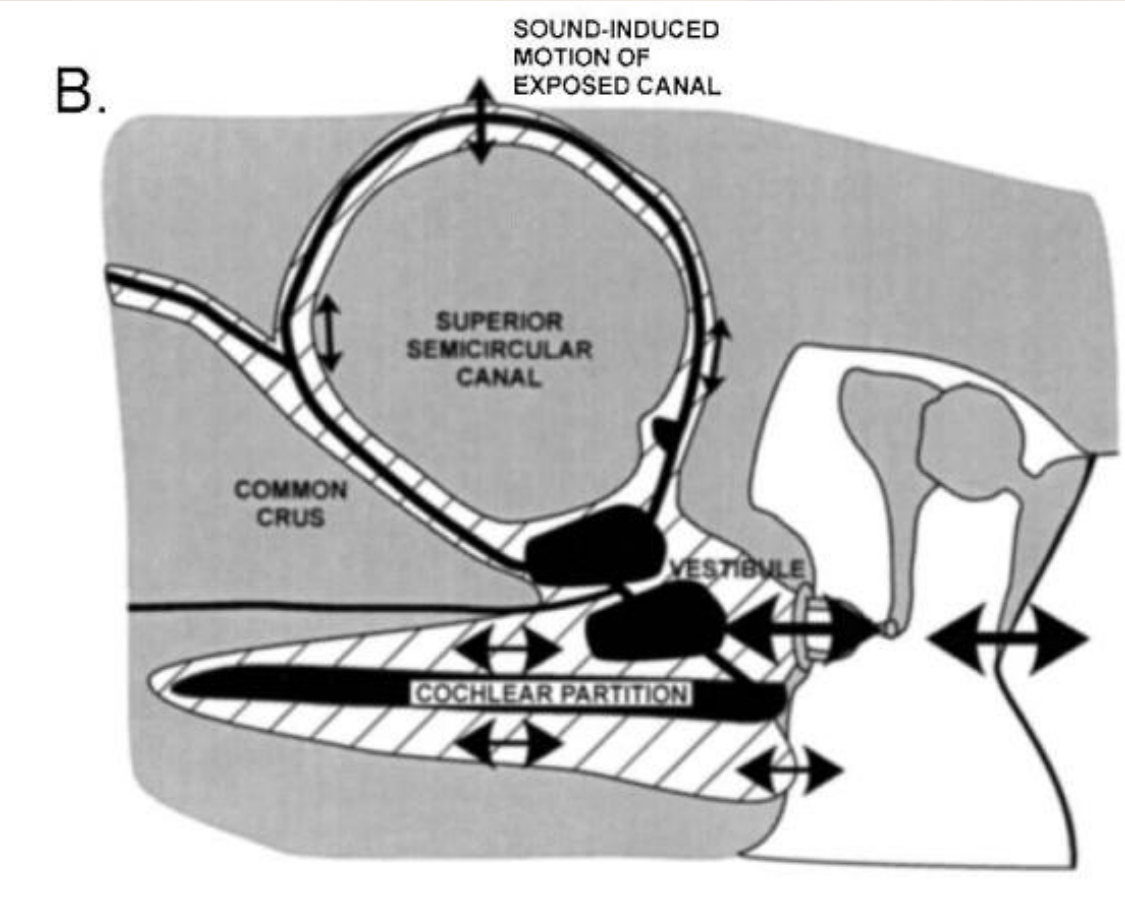

PATOGENESI

L'onda meccanica acustica trasmessa per via aerea crea un movimento a pistone della staffa. Si ipotizza che una parte dell'endolinfa venga shuntato via dalla coclea attraverso la deiescenza del CSS provocando una diminuzione del suono trasmesso dalla coclea stessa

PATOGENESI

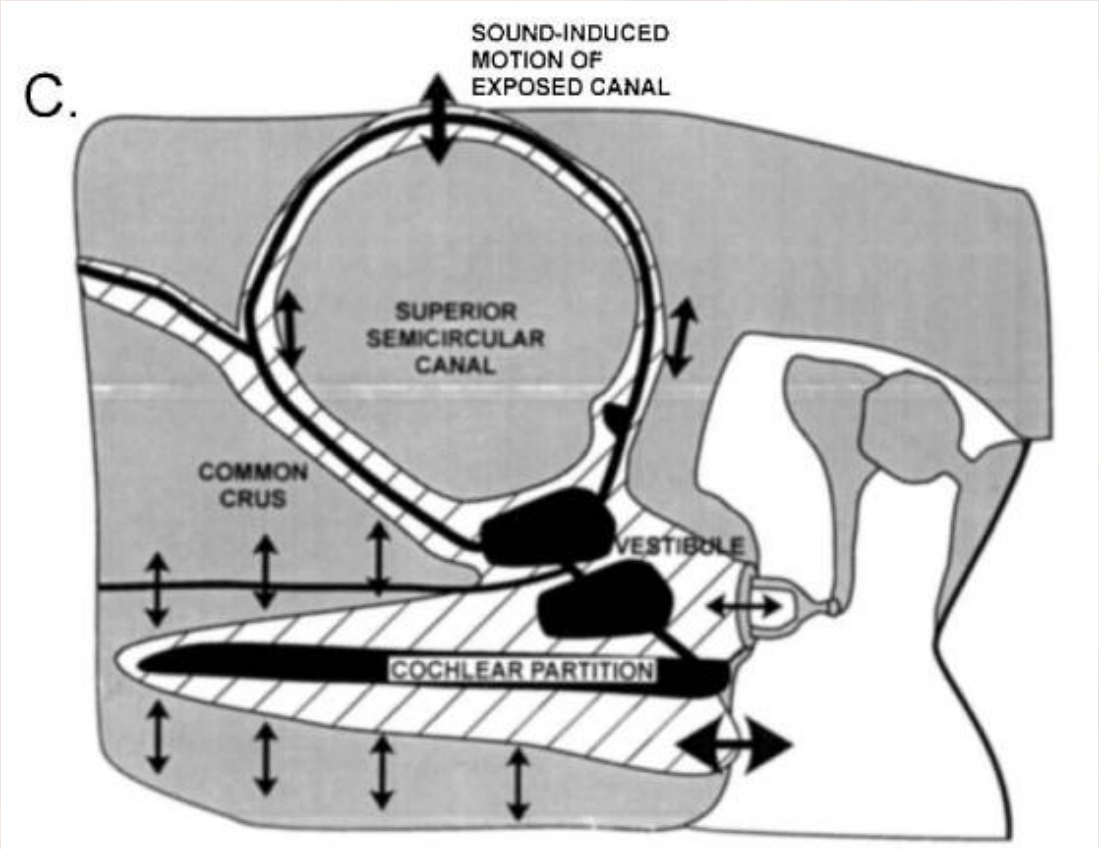

L'onda meccanica acustica trasmessa per via ossea genera oscillazioni lievi, compressorie e rarefacenti dell'osso che circonda i canali semicircolari e i fluidi labirintici mettendoli in movimento. La presenza della deiscenza fa aumentare i movimenti dell'endolinfa provocando una risposta cocleare più ampia (autofonia, iperacusia)

The Laryngoscope
Lippincott Williams & Wilkins, Inc.
© 2005 The American Laryngological,
Rhinological and Otological Society, Inc.

Clinical Manifestations of Superior Semicircular Canal Dehiscence

Lloyd B. Minor, MD

- Segni più frequenti
  - Ny evocato da suoni 82%
  - Ny evocato dal Valsalva 75%
  - Segno di Hennebert 45%
  - Tilt del capo evocato dal suono 20%
- Prevalenza dei segni
  - 27% solo un segno clinico
  - 29% 2 segni
  - 36% 3 segni
  - 7% tutti i segni

PATOGENESI

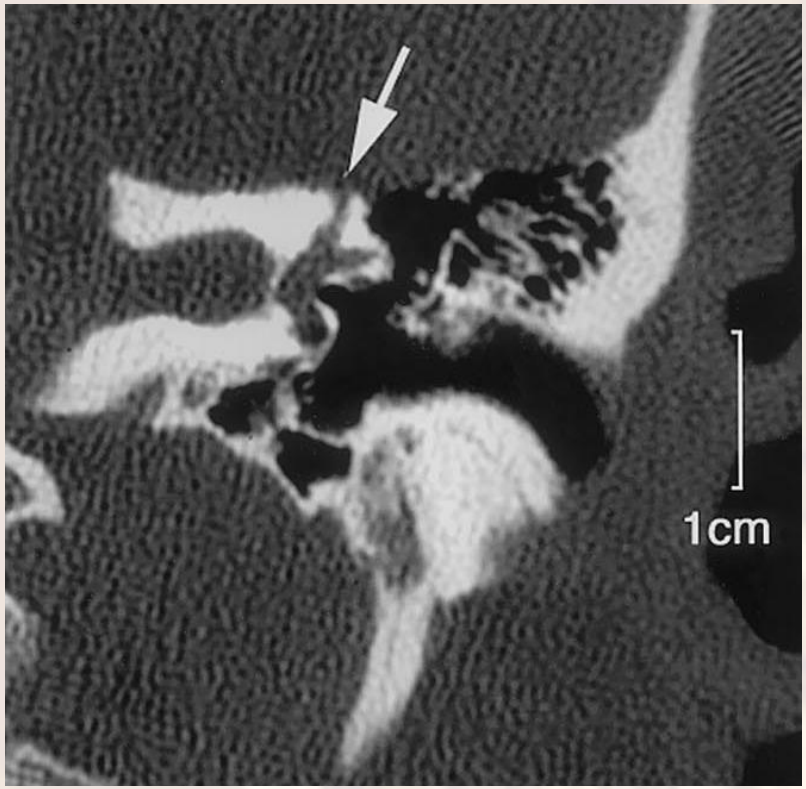

Deiscenza del canale semicircolare superiore

Altre anomalie associate

- Deiscenza del tegmen, del CSP
- Deiscenza dell'osso che ricopre il ganglio genicolato (*Balasubramanian Thiagarajan et al. Stanley Medical College*)

Diagnosi Differenziale

- Fistola Perilinfatica
- Otosclerosi (Stapedial reflex)
- Malattia di Menière (Modugno 2011)
- Meningioma (Crane 2010)
- Deiscenza del CSP (Krombach 2003)

DIAGNOSI

- ✓ Esame audiometrico
- ✓ Esame impedenzometrico
- ✓ Esame vestibolare
- ✓ VEMP’s
- ✓ Video-oculografia (VOG)
- ✓ Esami radiologici

TESTS CHIAVE

Eur Arch Otorhinolaryngol (2012) 269:1545–1549
DOI 10.1007/s00405-011-1893-3

MISCELLANEOUS

Superior semicircular canal dehiscence syndrome as assessed by oVEMP and temporal bone computed tomography imaging

Elsaeid M. Thabet · Ahmad AbdelKhalek · Hesham Zaghloul

VEMP and TC aumetano l'accuratezza diagnostica per la diagnosi, il trattamento ed il follow-up

VEMP's

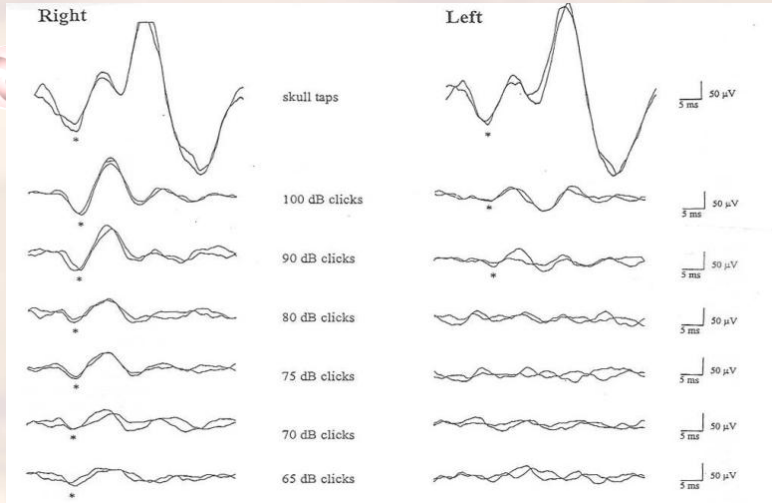

- Riduzione della soglia di detezione del Complesso Primario N1-P1
  - raramente inferiore a 110 dB SPLnel soggetto normale,
  - valori di **70 dB nHL o di 90 dB SPL** sono patologici
- Se monolaterale, in assenza di un deficit trasmissivo, una differenza di soglia interaurale maggiore o uguale a 10 dB è da considerarsi patologica

ESAMI RADIOLOGICI

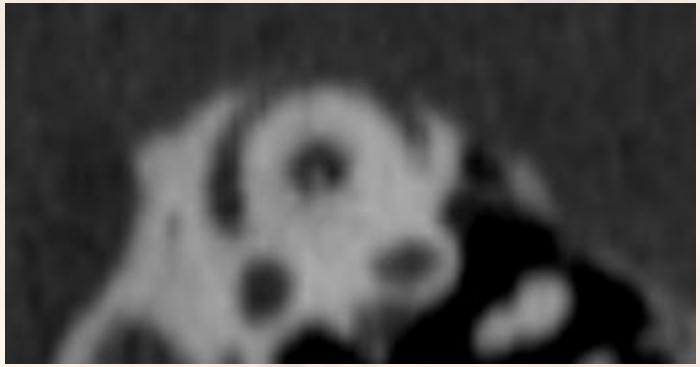

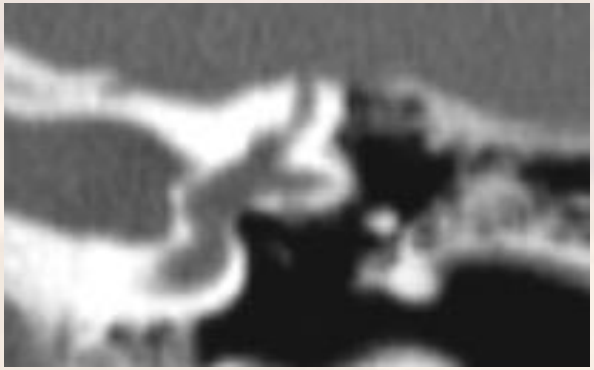

Misurazione della deiscenza con dimensioni lineari o angolari (Lip 2009)

Spessore normale medio dell'osso 0.5 + / - 0.3 mm (Modugno 2011, Lip 2009)

La diagnosi migliora del 50% con uno spessore TC di 1.0 mm con immagini coronali e trasverse e del 93% con uno spessore TC di 0,5 mm con immagini coronali e trasverse e ricostruzione sul piano dei CSS (Clifford J 2003)

Sensibilità : immagini in assiale 77,8%; immagini in coronale 88,9% ricostruzione multiplanare 100% (Zhang 2009)

Il piano mirato è obliquo di 45˚ rispetto ai piani sagittali e coronale (piano di Pöschl)

ESAMI RADIOLOGICI

TC

TECHNICAL REPORT

Measurement of defect angle in superior semicircular canal dehiscence

G. Lip*, D.M. Nichols

Department of Radiology, Raigmore Hospital, Inverness, UK

Received 30 April 2009; received in revised form 26 June 2009; accepted 7 July 2009

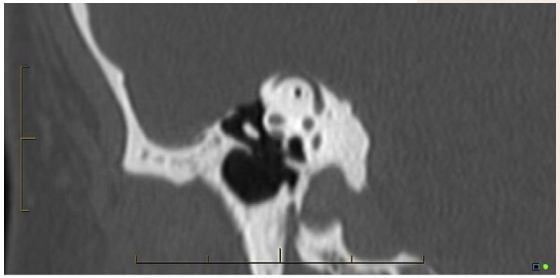

(a)

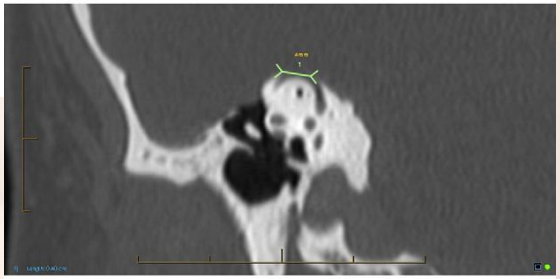

(b)

✓ Spessore medio normale dell'osso 0,5 +/- 0,3 mm

ESAMI RADIOLOGICI

TC

Clinical Radiology 65 (2010) 853–855

Contents lists available at ScienceDirect

Clinical Radiology

journal homepage: www.elsevierhealth.com/journals/crad

Correspondence

Re: Measurement of defect angle in superior semicircular canal dehiscence

mild variation in size of the semicircular canals, it is not obvious whether the absolute size of the dehiscence or the proportion of the circumference which is dehiscent is more important in determining sound frequencies that

E' significativo la misura dell'angolo della deiescenza(misurato in gradi o radianti?) per convertire gradi in radianti si moltiplica per π/180

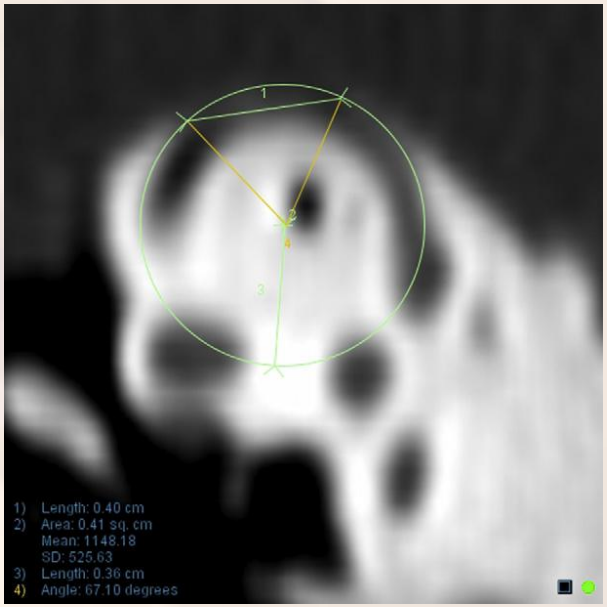

Table 1 Summary of linear and arc measurements in superior semicircular canal dehiscence (SSCD) patients.

Patient (side affected by SSCD)	Angle measurement (degrees)	Linear measurement (mm)
A (Left)	113	7.4
B (Left)	89	5.4
C (Left)	110	6.9
C (Right)	99	6.4

TERAPIA

Terapia Medica l (fallimentare - Hales 2004)

- *Evitare stimoli acustici intensi*
- *Evitare aumenti pressori*

Terapia chirurgica (Sintomi disabilitanti – Mikulec 2004)

- *Timpanostomia con neotuba (Minor 2005)*
- *Riparazione della deiscenza*
  - ✓Tecnica:
    - Capping
    - Resurfacing
    - Plugging
  - ✓Approccio chirurgico
    - Extradurale via fossa cranica media
    - Transmastoidea

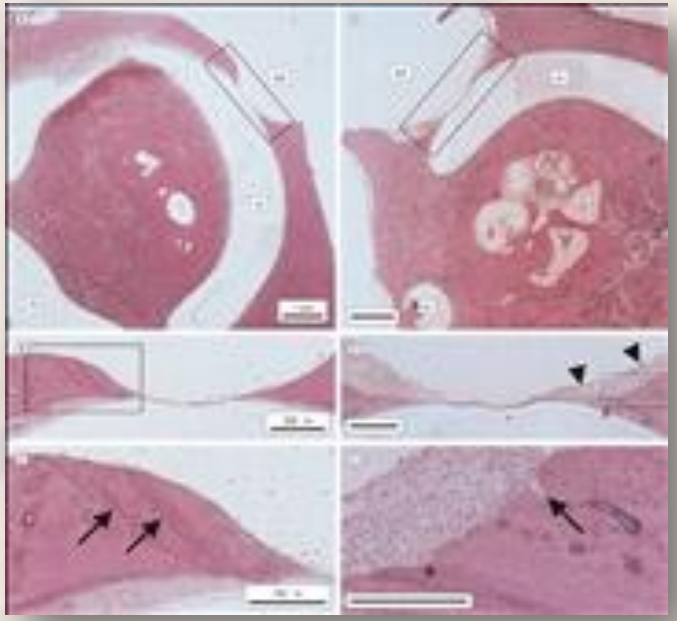

APPROCCIO CHIRURGICO

Extradurale: craniotomia della fossa cranica media

- Visualizza direttamente la deiscenza sul basi cranio (eminenza arcuata e tegmen)
- Riparazione diretta della deiscenza con osso e fascia
- Accesso migliore nei casi in cui il paziente ha altre deiscenze associate o ernie cerebrali nell'orecchio



Transmastoideo

- Deiscenza posizionata lontano del chirurgo (postero-mediale)
- Maggiori risultati uditivi e vestibolari
- Craniotomia non necessaria, riduzione della complicanze
- Capacità del chirurgo e familiarità con la metodica , Capacità di chiudere la deiscenza senza manipolarla
- Non è possibile quando vi è ampia deiscenza della base cranica che richiede un'ampia ricostruzione

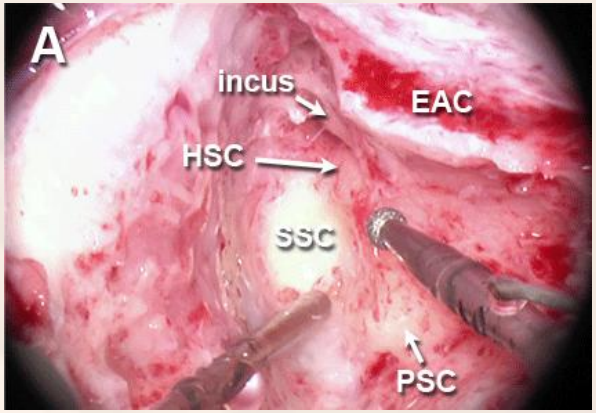

APPROCCIO TRANSMASTOIDEO

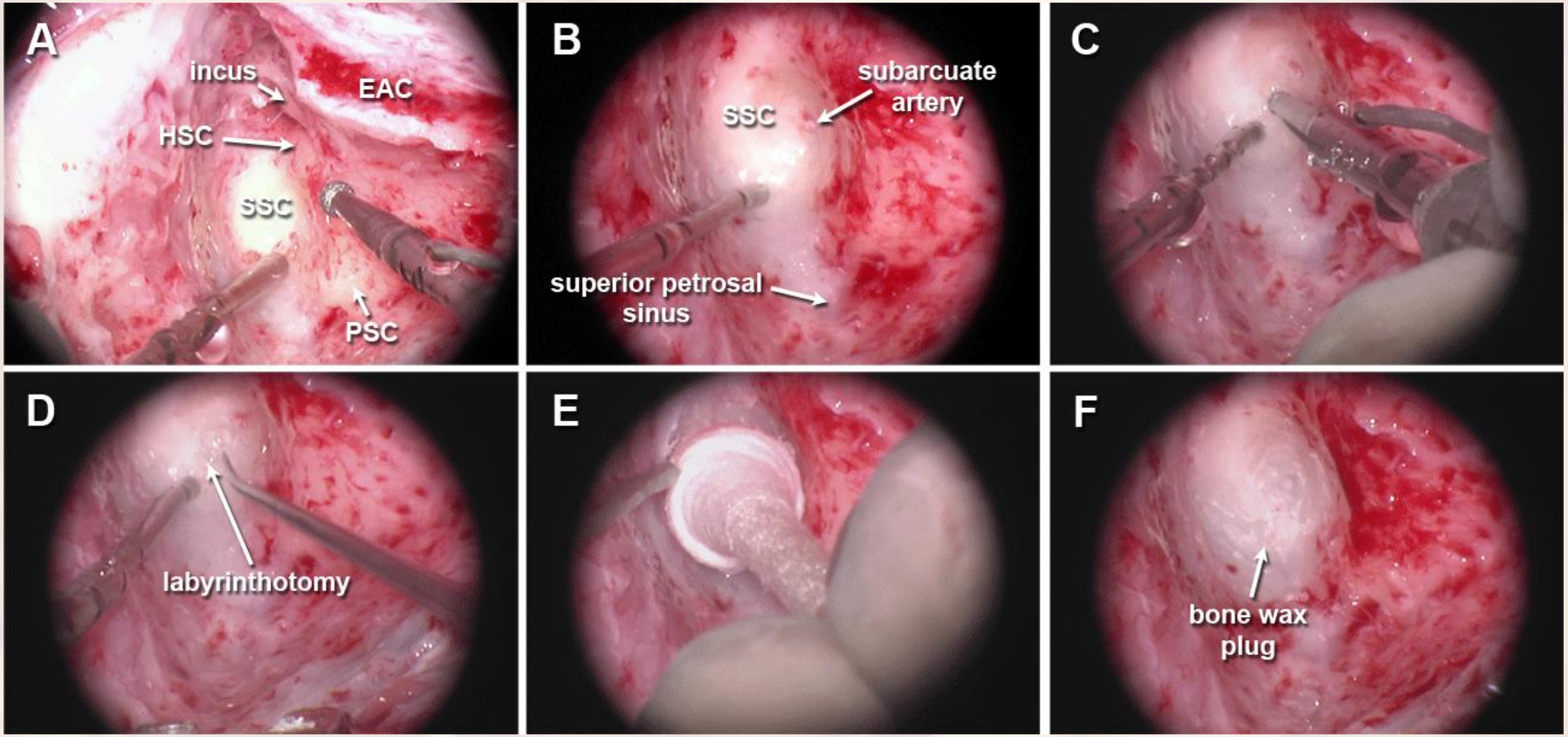

Daniel ***J. Lee***

Surgical Capping

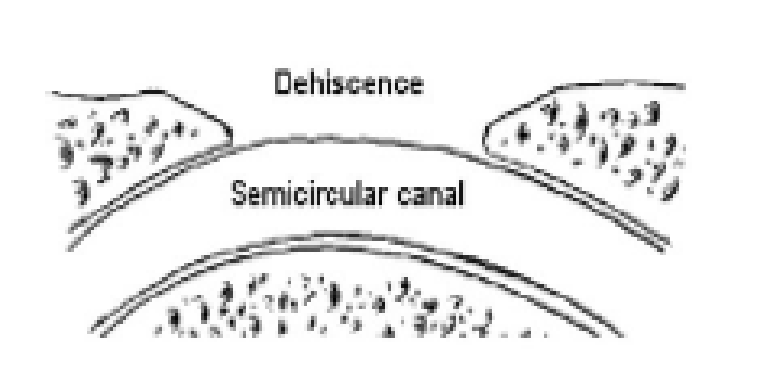

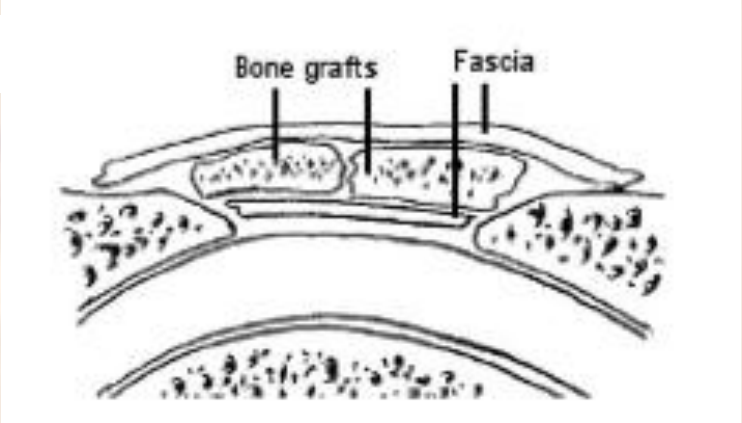

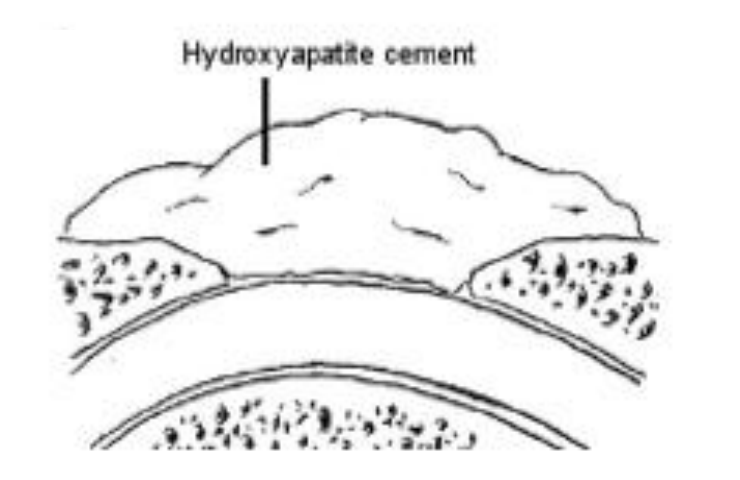

Surgical Resurfacing

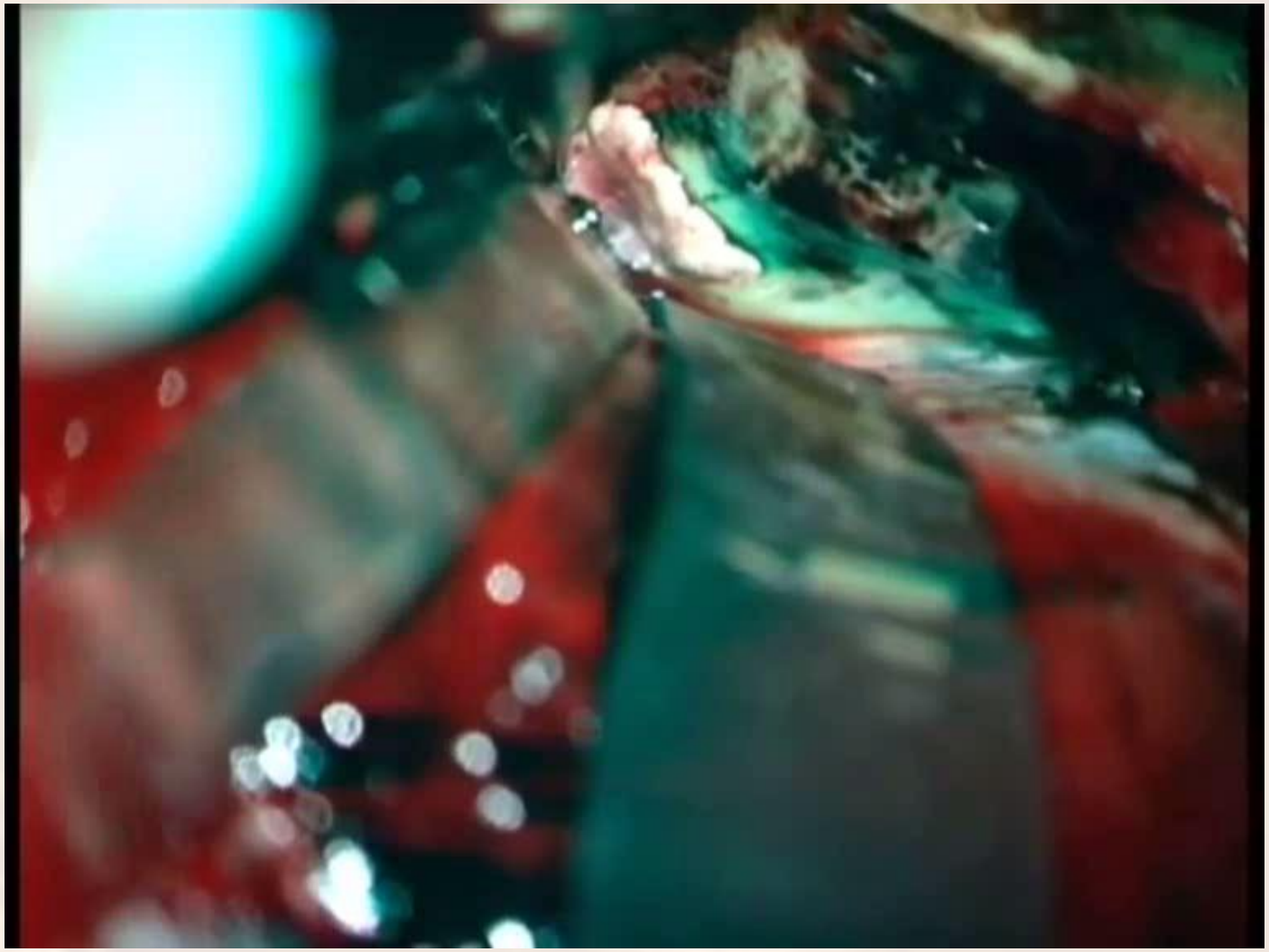

Surgical Plugging

From: D.J. Lee Massachusetts eye and ear infirmary

E' sempre necessaria la chirurgia?

- La dimensione della deiscenza non è necessariamente correlata con i sintomi vestibolari (Roditi 2009)
- Esiste una correlazione tra la grandezza della deiscenza ed il grado dell'ipoacusia trasmissiva (W Chien 2007)
- Plugging Naturale?
  - Pazienti con larghe deiscenze non sintomatici (Roditi, 2009, Brandolini 2011)
  - Più è larga la deiscenza più le risposte sono deboli (Cremer 2000)
  - In caso di SCCD simil menierica, i segni durante la crisi sono identici a quelli che insorgono dopo aver effettuato il plugging chirurgico (Brandolini 2011)

Se I sintomi sono così Invalidanti da ridurre la QoL l'approccio chirurgico diventa necessario

La chirurgia ha sempre buoni risultati?

Journal of Clinical Neuroscience 17 (2010) 339–341

Contents lists available at ScienceDirect

Journal of Clinical Neuroscience

journal homepage: www.elsevier.com/locate/jocn

Clinical Study

Diagnosis and outcomes of middle cranial fossa repair for patients with superior semicircular canal dehiscence syndrome

D.J. Phillips [a], M.A. Souter [a], J. Vitkovitch [c], R.J. Briggs [a,b,*]

- 6 orecchie sottoposte a riparazione chirurgica via fossa media
  - 5 plugging
  - 1 resurfacing (bone pate, fascia temporale , calvarial bone graft)

Table 1
Patient demographics, symptoms and cVEMP results for patients with superior semicircular canal dehiscence syndrome

Patient No.	Age (years)	Sex	Side	Presenting symptoms	Preop cVEMP (dBHL)	Surgical procedure	cVEMP change	Residual symptoms
1	45	M	R	Noise induced vertigo		MCF surfaced		Minimal
2*	42	M	L*	Pressure induced vertigo, chronic disequilibrium, autophony	60	SCD plugged and MCF resurfaced	15	Severe
3	48	F	L	Noise induced vertigo, aural pressure	65	SCD plugged and MCF resurfaced	25	Nil
4	49	F	L	Autophony, pressure induced vertigo, aural pressure	70	SCD plugged and MCF resurfaced	20	Nil
5	28	M	L	Pressure induced vertigo	65	SCD plugged and MCF resurfaced	15	Moderate
6*	42	M	R*	Pressure induced vertigo, chronic disequilibrium, autophony	65	SCD plugged and MCF resurfaced	10	Minimal

cVEMP = cervical vestibular myogenic potential, F = female, L = left, M = male, MCF = middle cranial fossa, preop = preoperative, R = right, SCD = semicircular canal dehiscence
* Bilateral SCD – Good symptom control after 2nd side repair.

Eur Arch Otorhinolaryngol (2009) 266:177–186
DOI 10.1007/s00405-008-0840-4

REVIEW ARTICLE

Efficacy assessment and complications of surgical management for superior semicircular canal dehiscence: a meta-analysis of published interventional studies

Petros V. Vlastarakos · Konstantinos Proikas · Evangelia Tavoulari · Dimitrios Kikidis · Paul Maragoudakis · Thomas P. Nikolopoulos

Table 4 Chi-square analysis of reported success rates in three SSC dehiscence repair modes

Interventional outcome	Repair mode			
	Plugging	Resurfacing	Capping	Total
Positive	32	8	14	54
Negative	1	8	1	10
Total	33	16	15	64

Table 2 Operative management of SSC dehiscence (large series)

Authors	Type of study	Ev. lev.	No of ears	Sr	Surg. appr.	Surg. techn.	Seal. mat.	Complications	Remarks
Minor [19] Limb et al. [16] Carey et al. [13][a]	Prospective Retrospective Prospective	IIb	26	22/26	MF	Plugging (17) Resurfacing (9)	Fascia/bone graft	(a) Vestibular hypofunction (1) (b) SNHL (2) (c) CHL (1) (d) Haematoma (1) (e) Celulitis (1) (d) Diabetes insipidus (1)	(a) Mean postoperative gain value for plugged SSCs was reduced by 44% (b) Aggressive SSC packing may reduce PSC function (c) Inhibitory contribution of SSC towards the contralateral PSC is postoperatively decreased
Mikulec et al. [18]	Retrospective	IIb	9	8/9	MF	Plugging (8) Resurfacing (1)	Bone wax Bone graft	(a) vestibular hypofunction (1) (b) SNHL (4) (c) MHL (1) (d) dis-equillibrium (4) (e) Tinnitus (1) (d) Seroma (2)	Extremely thin bone covering of the SSC may be difficult to be detected preoperatively
Hillman et al. [33]	Retrospective	IIb	14	13/14	MF	Capping	Fascia/hydroxy-apatite cement	SNHL (1)	Atypical findings during preoperative physical examination might be indicative of negative explorations
Agrawal et al. [40]	Retrospective	IIb	2	2/2	TM	Plugging	Bone pâté	(a) Dis-equilibrium (2) (b) Dural tear (1)	TM approach for repairing SSC dehiscence may be more familiar to ear surgeons
Brantberg et al. [14]	Prospective	IIb	2	2/2	TM	Plugging	fascia	(a) SNHL (1) (b) Vestibular hypofunction (2) (c) Dis-equillibrium (2)	VEMP testing can objectively assess surgical outcomes
Younge et al. [50]	Retrospective	IIb	2	2/2	MF	Plugging (1) Resurfacing (1)	Bone pâté/bone graft fascia/bone graft	None reported	Patients with SSC syndrome may be encountered during clinical examination by various medical specialties
Friedland et al. [11]	Retrospective	IIb	2	0/2	MF	Resurfacing	Fascia/bone graft	None reported	(a) The squamous portion of the temporal bone is also affected in patients with SSC syndrome (b) Resurfacing techniques might fail due to this existing abnormality

Considerazioni sulle due tecniche

- Entrambe le tecniche riducono sensibilmente I sintomi di DCSS
- Il Plugging del CSS determina inevitabilmente una ridotta funzione del solo canale operato mentre la funzione degli altri canali appare preservata (Carey et al. 2007 – Agrawal 2009)
- Il Plugging normalizza la soglia dei VEMPs (Welgampola 2008)
- Il Resurfacing determina una persistenza dei sintomi nell'immediato periodo postoperatorio. Questo risultato è dovuto al tempo necessario alla fascia ed all'osso di formare un corpo unico rigido (Banjeriee 2005)
- E' presente un reale rischio di sordità post-chirurgica (12% se si esegue per la prima volta, per via fossa cranica media e con la tecnica plugging) (Lee 2013)

Conclusioni

- La sindrome di minor è una realtà clinica ma :
- Non è possibile affidarsi esclusivamente alla sola TC (9% di positività ma rari I riscontri clinici - Williamson 2003)
- Bisogna affidarsi a tutti e tre i parametri fondamentali:
  - **Diagnosi clinica - TC 0.5 mm con ricostruzione complanare - VEMP**
- Considerare sempre la possibilità che la malattia scompaia per un Plugging naturale
- Si deve proporre il trattamento chirurgico ai soli casi invalidanti
- Non ci sono profonde differenze tra le varie tecniche chirurgiche
- Non si deve ingannare il paziente circa l'esito chirurgico : sono sempre possibili complicazioni o la persistenza della malattia

www. cenavest.org