VERTI-LEARN

Approccio razionale alla diagnosi e terapia nel paziente vestibolopatico

La vertigine parossistica posizionale benigna su base vascolare

Giacinto Asprella Libonati

Unità Operativa di Otorinolaringoiatria e Chirurgia Cervico Facciale
Ospedale “Madonna delle Grazie” Matera
Dir. Dott. G. Larotonda

19-20-21 Giugno 2014
Matera

DIVISIONE DI OTORINOLARINGOIATRIA E CHIRURGIA CERVICO-FACCIALE
OSPEDALE CIVILE DI MATERA

English and Spanish editions
Order mailing AKADIA Editorial

Librería
AKADIA
Editorial

editorialakadia@gmail.com
www.editorialakadia.com

Buscanos en: facebook.

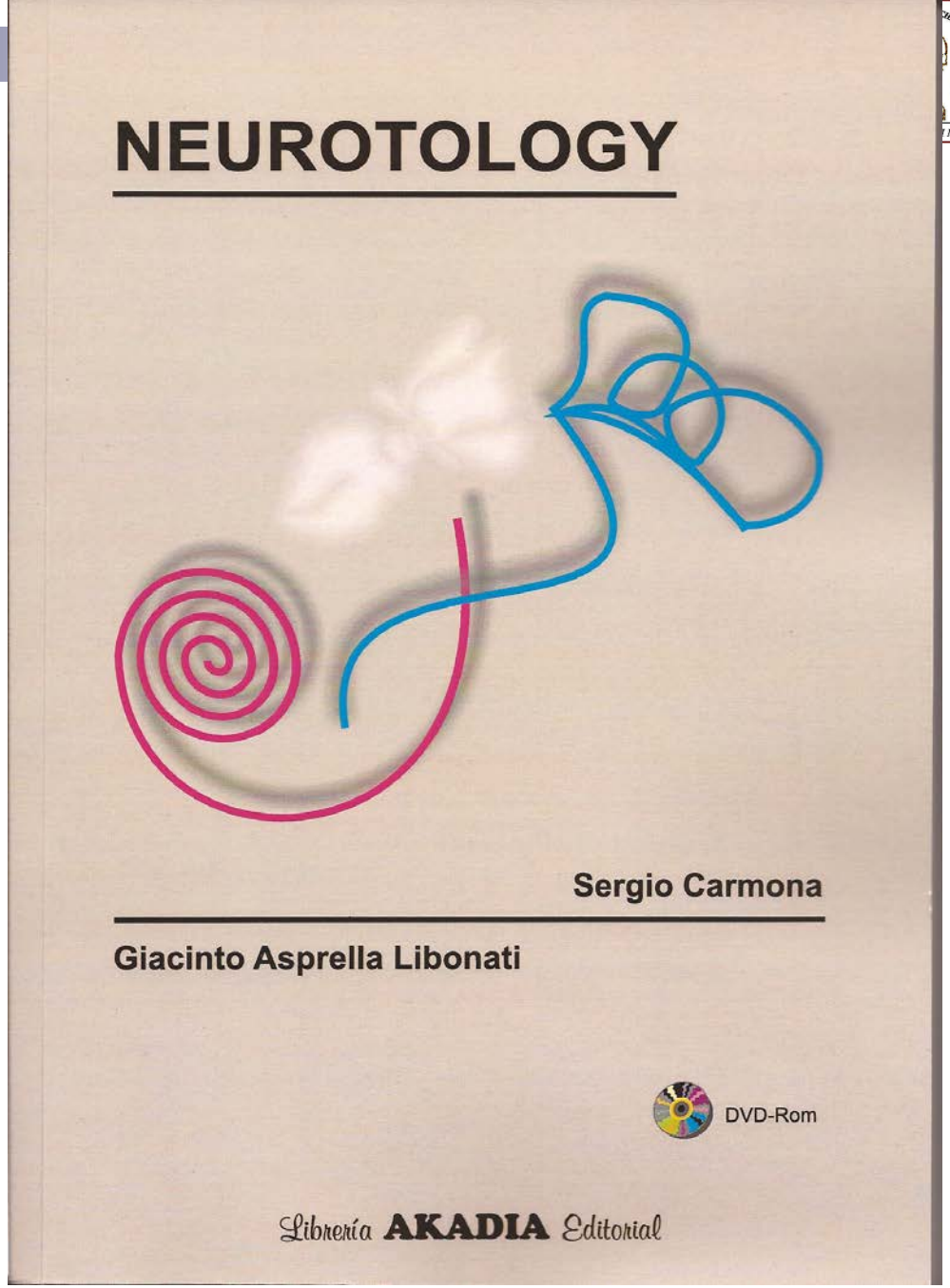

XVI GIORNATE ITALIANE DI OTONEUROLOGIA
XIX GIORNATA ITALIANA DI NISTAGMOGRAFIA CLINICA

CON IL PATROCINIO DI

SOCIETA' ITALIANA DI OTORINOLARINGOIATRIA E CHIRURGIA CERVICO-FACCIALE (S.I.O. Ch. C.F.)

Tema:

REVISIONE CRITICA DI VENTI ANNI DI VERTIGINE PAROSSISTICA POSIZIONALE BENIGNA (VPPB)

a cura di D. Nuti, P. Pagnini e C. Vicini

Sorrento (NA)
20 marzo 1999

Epidemiologia della vertigine posizionale parossistica (VPP)

A. DE LAURETIS, C. NATI, R. PIANE, D. NUTI

TABELLA 2 - *Possibile etiologia in 924 soggetti con VPP*

IDIOPATICA	415 (45%)	267 F - 148 M
POST-TRAUMATICA	139 (15%)	76 F - 63 M
POST-VIRALE	65 (7%)	54 F - 11 M
VASCOLARE	213 (23%)	132 F - 81 M
ipertensione	107	
vasculopatie sistemiche	62	
IVB	44	
VARIE	92 (10%)	66 F - 26 M
emicrania	65	
otite cronica	8	
otosclerosi	5	
prolungato allettamento	4	
Malattia di Ménière	3	
sclerosi multipla	2	
altre	5	

REVISIONE CRITICA DI VENTI ANNI DI VERTIGINE PAROSSISTICA POSIZIONALE BENIGNA (VPPB)

La diagnosi differenziale della VPPB del CSP

P.L. GHILARDI*, A. MANDOLI*, A. CASANI**, B. FATTORI**, M. MISALE**

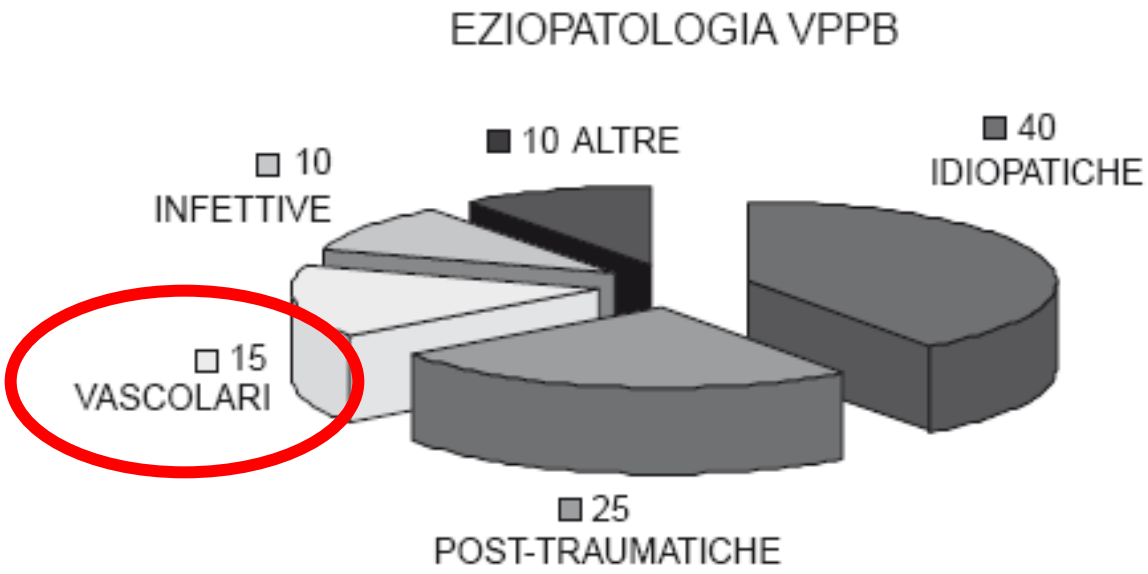

SOCIETÀ ITALIANA
DI OTORINOLARINGOLOGIA
E CHIRURGIA CERVICO-FACCIALE

Presidente: prof. P. Laudadio

XCII CONGRESSO NAZIONALE

Roma, 23-25 Giugno 2005

RELAZIONE UFFICIALE

CLINICA DELLE LABIRINTOPATIE PERIFERICHE

di

ENZO MORA

VERTIGINE PAROSSISTICA POSIZIONE DA LABIRINTOLITIASI

P. Pagnini, L.Verrecchia

Per la VPP vi è solo una causa che può essere detta certa e cioè quella traumatica: solo in questi casi è possibile stabilire un rapporto di causa-effetto certo. In letteratura circa il 50% delle VPP viene classificata come idiopatica, cioè senza causa apparente. Nei rimanenti casi si può associare l'insorgenza della VPP con altri eventi che coinvolgano il labirinto, come una neurolabirintite virale, una perdita improvvisa della funzione vestibolare monolaterale, oppure interventi di chirurgia otologica, tutte condizioni che in qualche modo abbiano potuto determinare un distacco diretto di otoconi dalla macula dell'utricolo. Dal punto di vista etiologico, quindi la VPP può essere classificata come:

1. *VPP idiopatica*: sindrome vertiginosa posizionale che si scatena in un paziente senza segni clinici spontanei, evocati o provocati di disfunzione labirintica o malattie regionali o sistemiche associate o predisponenti alla patologia labirintica periferica.
2. *VPP ad eziologia presunta*: PPV che si manifesta in pazienti con condizioni patologiche che sono verosimilmente associabili a distacco otoconiale. Cause di VPP ad eziologia presunta sono la malattia di Ménière, l'otite cronica, l'iperviscosità ematica, malattie vascolari, l'allettamento prolungato. In base alla correlazione presuntiva si può distinguerela una VPP ad eziologia probabile o possibile;
3. *VPP ad eziologia certa*: l'eziologia certa si ha solo nella VPP post traumatica, dove sicuramente vi è un distacco otoconiale dalla macula utricolare per l'intenso insulto acceleratorio subito da questa. Deve essere presente un criterio temporale stringente, ossia un ristretto lasso di tempo tra insorgenza della VPP e evento traumatico, compatibile con la migrazione dell'ammasso flottante all'interno del canale. L'evento traumatico può andare dal trauma cranico, alla distorsione cervicale (es. colpo di frusta), alla chirurgia otologica.

Otology & Neurotology
22:113–122 © 2001. Otology & Neurotology, Inc.

Harold Schuknecht and Pathology of the Ear

Robert W. Baloh

Department of Neurology and Division of Surgery (Head and Neck), UCLA School of Medicine, Los Angeles, California, U.S.A.

THE SEARCH FOR THE CAUSE OF BENIGN POSITIONAL VERTIGO

In 1956, John Lindsay, along with one of his residents, Garth Hemenway, reported the case of a 65-year-old woman who, without any previous illnesses, suddenly experienced severe vertigo, nausea, and vomiting, which gradually resolved over several weeks (11). About a month after the onset of this acute prolonged episode of vertigo, she experienced brief recurrent attacks of positional vertigo, triggered by turning onto her right side while in bed or when getting in and out of bed. When examined, she had a bilateral sloping sensorineural hearing loss, slightly greater in the right ear, but she had not noticed any change in hearing with her vertigo symptoms. Positional testing triggered positional vertigo and nystagmus when she was turned onto her right side and when she sat up from the recumbent position (no description of the nystagmus was given). There was no response to caloric stimulation of the right ear, even with ice water. The patient died of a coronary thrombosis about 13 years after the acute prolonged vertigo episode. On postmortem examination of the temporal bones, there was a remarkably selective degeneration of the superior division of the vestibular nerve and the sense organs supplied by it: the macule of the utricle and cristae of the horizontal and anterior semicircular canals. In the same article, Lindsay and Hemenway described an additional six cases with a similar clinical picture of acute vertigo followed by positional vertigo. They concluded that the cause of the acute prolonged vertigo in all these cases was a vascular accident affecting the vestibular mechanism on one side. Regarding the delayed onset of positional vertigo, they thought that a utricular macular origin (as proposed by Bárány and Hallpike) was unlikely because the macule of the utricle was degenerated in the case they had studied at postmortem. "The explanation appears to lie in the fact that part of the labyrinth remained active, in this case the saccule and the posterior canal" (11).

Harold Schuknecht reviewed the temporal bone specimens from the patient reported by his former mentor John Lindsay and from the patients reported by Hallpike and colleagues. He was struck by the remarkable similarity in the pathologic changes (12). Each had a selective degeneration of the superior part of the labyrinth, including the superior branch of the vestibular nerve, the utricle, and the cristae of the horizontal and superior semicircular canals. He concluded that in each case the damage to the labyrinth resulted from occlusion of the anterior vestibular artery, the branch of the internal auditory artery that supplies the superior division of the vestibular nerve, the utricular macule, and the cristae of the posterior and anterior semicircular canals (Fig. 1). Schuknecht thought that the paroxysmal positional nystagmus in those cases must have originated from the posterior semicircular canal, because it was the only peripheral sensory organ capable of generating nystagmus that was still functioning. He dismissed the saccule as a possibility because it had never been shown to generate nystagmus.

With this hypothesis in mind, Schuknecht attempted to produce paroxysmal positional nystagmus in cats by cutting off the blood supply in the left anterior vestibular artery (12). The superior division of the left vestibular nerve was cut, along with the artery, because it was not technically possible to block the artery alone. He studied four cats and observed in each the development of the expected acute vestibular syndrome with horizontal nystagmus and imbalance in the immediate postoperative period. After these acute vestibular symptoms gradually subsided over several days, typical benign paroxysmal positional nystagmus developed in one of the animals 3 months after the operation; the condition persisted until termination of the experiment at 7 months. The animal exhibited a rotatory clockwise nystagmus when placed in the supine position with the left ear undermost. There was a latency and fatigability with repeated positioning. When the animal's temporal bones were examined 7 months after the operation, all showed severe atrophy of the superior division of the vestibular nerve and the sense organs supplied by that nerve. The posterior semicircular canal cristae and the inferior division of the vestibular nerve were intact. Thus, Schuknecht was able to reproduce the clinical picture of an acute vertiginous syndrome followed by the delayed onset of positional nystagmus in one of four cats that had undergone sectioning of the anterior vestibular artery. He argued that collapse of the superior part of the inner ear might have interfered with the function of the posterior semicircular canal in the animals that did not have positional nystagmus.

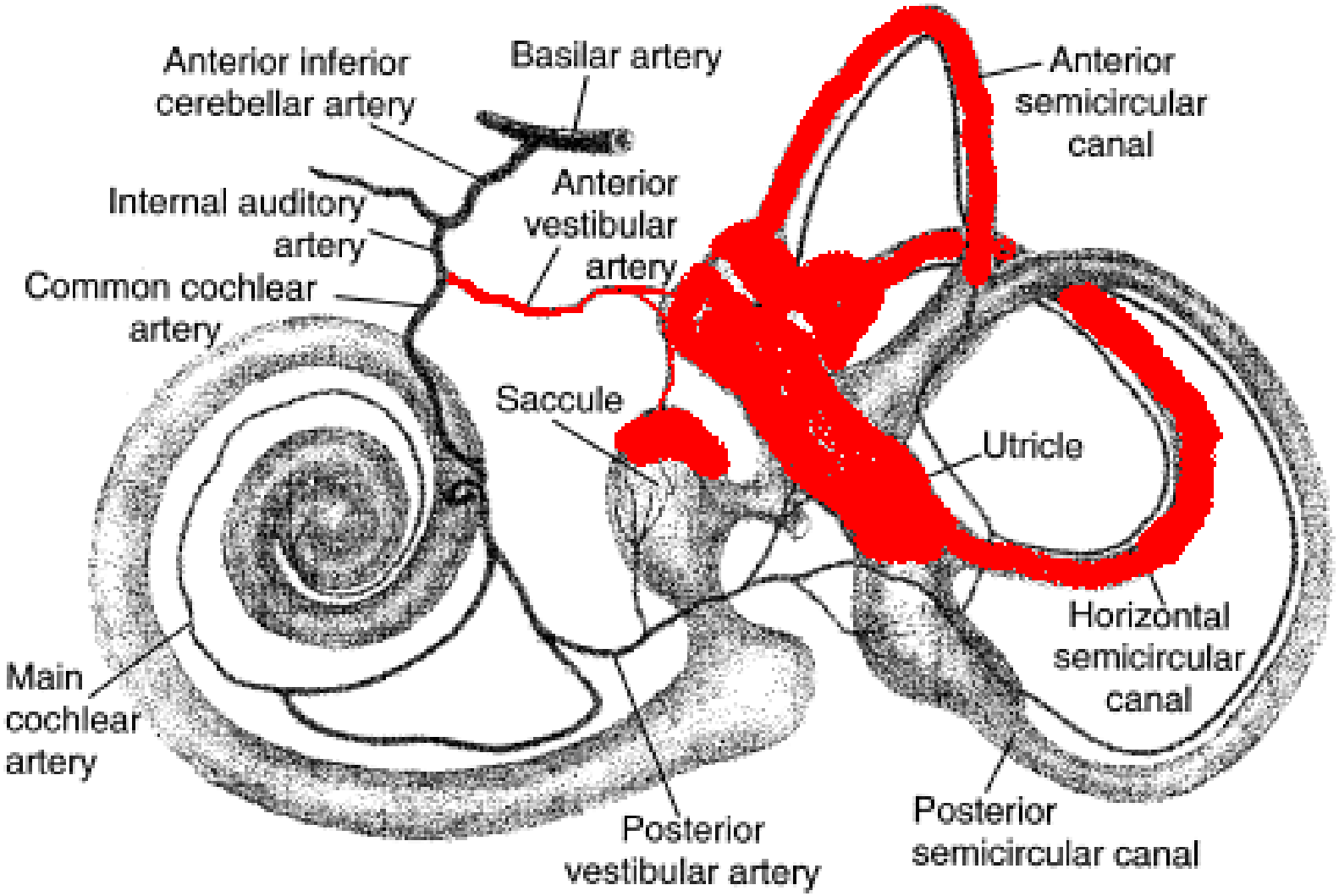
Anterior inferior cerebellar artery
Basilar artery
Anterior semicircular canal
Internal auditory artery
Anterior vestibular artery
Common cochlear artery
Saccule
Utricle
Horizontal semicircular canal
Main cochlear artery
Posterior vestibular artery
Posterior semicircular canal

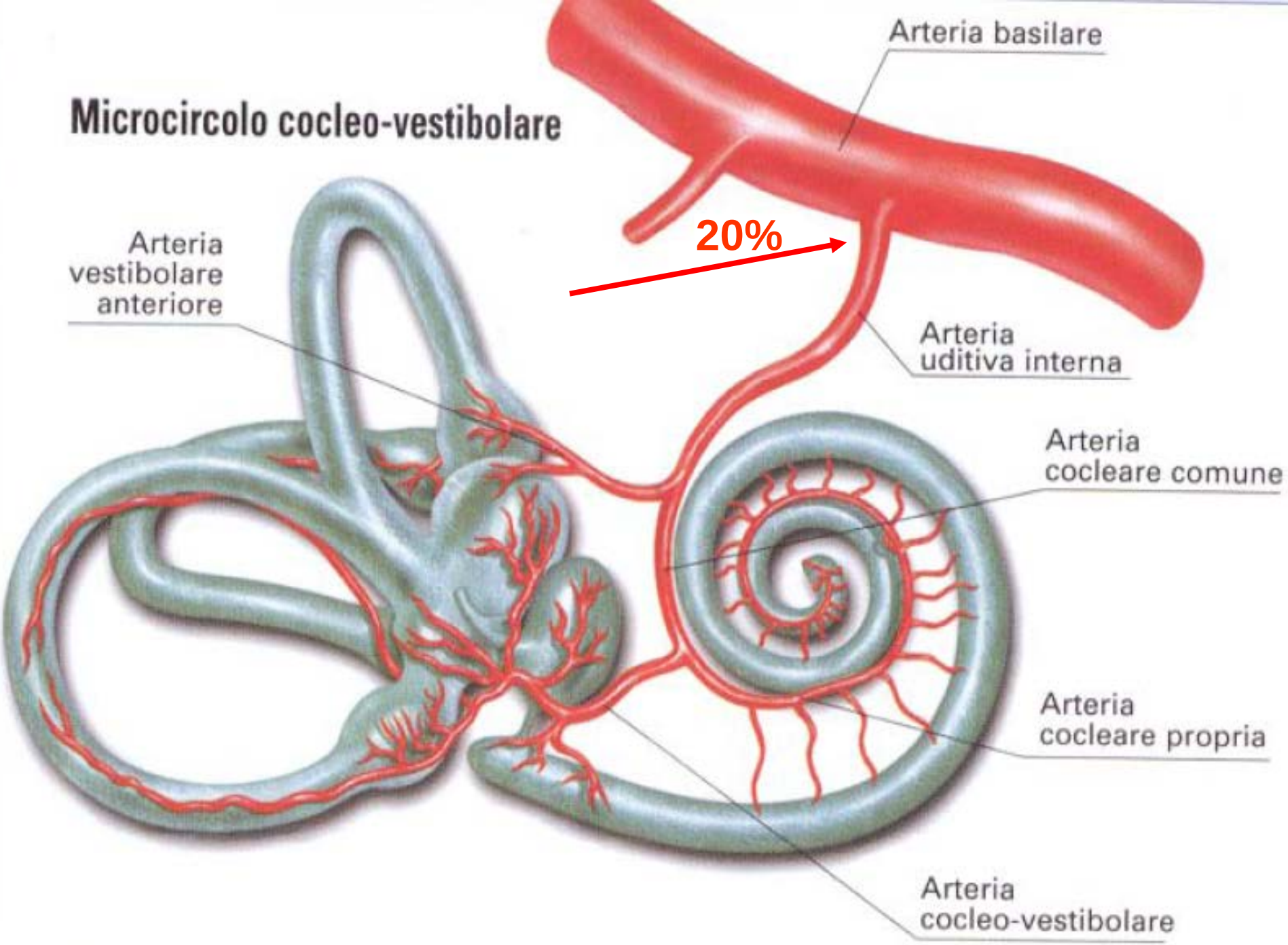
Microcircolo cocleo-vestibolare
Arteria basilare
20%
Arteria vestibolare anteriore
Arteria uditiva interna
Arteria cocleare comune
Arteria cocleare propria
Arteria cocleo-vestibolare

Arteria	Territorio d'irrorazione
Uditiva interna	Tutto l'orecchio interno
Vestibolare pd (o vestibolare anteriore)	Canale semicircolare superiore Canale semicircolare laterale Utricolo Parte (minore) del sacculo
Cocleare pd	Giro apicale della coclea Giro intermedio della coclea
Cocleo-vestibolare	Canale semicircolare posteriore Parte (maggiore) del sacculo Giro basale della coclea

LA NEURITE VESTIBOLARE

RELAZIONE UFFICIALE

CLINICA
DELLE LABIRINTOPATIE
PERIFERICHE

D. Nuti[1], M. Mandalà[1], M. Barbieri[2], F. Passali[1], L. Salerni[1]

TEORIAVIRALE

L'eziologia della neurite vestibolare è spesso sconosciuta.

TEORIA VASCOLARE

Il fatto che l'orecchio interno sia irrorato da una arteria terminale ha sempre fatto sospettare che molte affezioni labirintiche potessero conseguire ad eventi ischemici. E' noto che il labirinto posteriore è irrorato dall'arteria vestibolare

Tabella 1
Criteri diagnostici della neurite vestibolare

Vertigine acuta e nausea ad esordio spontaneo, che si protrae per oltre 24 ore
Atassia statica e dinamica
Nistagmo spontaneo unidirezionale, persistente, diretto verso il lato sano
Deficit vestibolare calorico significativo (nei pazienti in cui il test è eseguibile)
Otoscopia ed esame audiometrico negativi
Assenza di deficit neurologici

C1
SP
C2
spontaneous left beating nystagmus
G. Asprella Libonati M.D.

Proposta operativa

- In tutti i pazienti osservati in acuto con
  - Vertigine intensa
  - Nistagmo spontaneo orizzontale

Testare l'inversione del nistagmo eseguendo in posizione seduta Head Pitch Test, ed in posizione supina Head Yaw Test:

diagnosi differenziale fra ny a direzione fissa e ny a direzione variabile

neuronite vestibolare vs.

Turba funzionale della cupola.

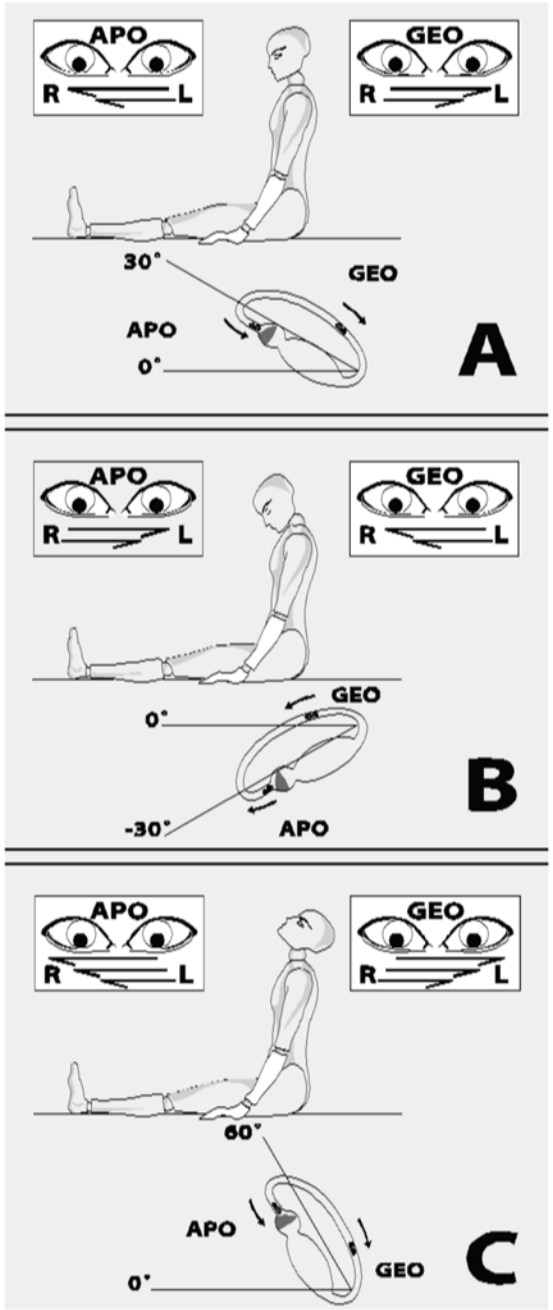

Grazie

Giacinto Asprella Libonati
Matera, 19/21 Giugno 2014